



ΣΥΝΔΡΟΜΟ ΕΠΙΚΑΛΥΨΗΣ ΣΚΛΗΡΟΥ ΚΑΙ ΑΤΡΟΦΙΚΟΥ ΛΕΙΧΗΝΑ ΚΑΙ ΔΕΡΜΑΤΙΚΗΣ ΣΚΛΗΡΟΔΕΡΜΙΑΣ (MORPHEA) - ΠΑΡΟΥΣΙΑΣΗ ΤΡΙΩΝ ΠΕΡΙΣΤΑΤΙΚΩΝ

Νιβάτση Παρασκευή¹, Δρογγούλα Ουρανία¹, Σίσκου Στυλιανή¹, Τούμπα Ιορδάνα¹, Γραμματικοπούλου Ιουλία¹, Κοκαρίδα Αικατερίνη¹, Γεωργιάδου Αγγελική¹, Γεωργιάδου Θεανώ¹, Σανιδά Αλεξάνδρα¹, Μαγρίζου Αδάσα-Σούλα¹, Δελλή Φλωρεντίνα-Σύλβια¹, Παπαγεωργίου Μαρίνα¹, Νικολαΐδου Χριστίνα¹, Δεμιρτζόγλου Γεώργιος², Γούλα Μαρία¹
1. Γ.Ν.Θ. "ΙΠΠΟΚΡΑΤΕΙΟ", Νοσοκομείο Αφροδισίων και Δερματικών Νόσων (ΝΑΔΝ), Θεσσαλονίκη, 2. 251 Γενικό Νοσοκομείο Αεροπορίας

ABSTRACT

Ο σκληρός και ατροφικός λειχήνας είναι μία φλεγμονώδης δερματοπάθεια αγνώστου αιτιολογίας, που προσβάλλει συνήθως τη γεννητική περιοχή και ενίοτε δίνει εξωγεννητικές εντοπίσεις. Σπανιότερα μπορεί να παρατηρηθεί συνύπαρξη σκληρού και ατροφικού λειχήνα με Morphea στον ίδιο ασθενή.

Σκοπός, να παρουσιάσουμε τρία περιστατικά ασθενών, που προσήλθαν στα τακτικά εξωτερικά ιατρεία του Νοσοκομείου.

Το πρώτο περιστατικό αφορά γυναίκα 53 ετών με ιστορικό πολλαπλών, ασυμπτωματικών, γκριζόφαιων, σκληρών πλακών εντοπιζόμενων κυρίως σε μαστούς, άνω ράχη και άκρα. Η ασθενής ήταν φωτότυπος IV. Παρατηρήθηκε, επίσης, το χαρακτηριστικό σημείο "salt-and-pepper", δηλαδή περιοχές υπερμελάγχρωσης εναλλασσόμενες με περιοχές υπομελάγχρωσης.

Το δεύτερο περιστατικό αφορά γυναίκα 57 χρονών με ιστορικό έκθυσης μικρού μεγέθους, υπομελαγχρωματικών, σκληρής σύστασης πλακών στον κορμό, κυρίως υπομαζικά και στα άκρα.

Το τρίτο περιστατικό αφορά γυναίκα 65 ετών με ιστορικό σκληρού και ατροφικού λειχήνα έξω γεννητικών οργάνων από τριετίας και πρόσφατη έκθυση εξανθήματος αποτελούμενο από σκληρές, ερυθματώδεις πλάκες στην πρόσθια κοιλιακή χώρα και ατροφική υπομελαγχρωματική πλάκα στο δεξιό μαστό.

Η ιστοπαθολογική εξέταση δερματικής βλάβης κορμού, και στις τρεις περιπτώσεις, έδειξε ατροφικές αλλοιώσεις στην επιδερμίδα, οίδημα και ομογενοποίηση με υαλοειδοποίηση των κολλαγόνων ινών και κατά τόπους διευρυσμένες και πεπαχυμένες κολλαγόνες ίνες στο χόριο.

Τα κλινικά και ιστολογικά ευρήματα ήταν συμβατά με το Σύνδρομο Επικάλυψης Σκληρού και Ατροφικού λειχήνα με Morphea και οι ασθενείς μας τέθηκαν σε αγωγή με 15 mg Methotrexate εβδομαδιαίως.

Ο σκληρός και ατροφικός λειχήνας και η Morphea είναι δύο νοσήματα που παρουσιάζουν κλινικές και ιστοπαθολογικές ομοιότητες, ενώ σπάνιες είναι οι περιπτώσεις συνύπαρξης των δύο νοσημάτων στον ίδιο ασθενή. Συχνότερα πρόκειται για γυναίκες με γενικευμένες βλάβες Morphea. Επιπρόσθετα, το σημείο "salt-and-pepper", θεωρείται ένα από τα πρώιμα κλινικά ευρήματα της συστηματικής σκληροδερμίας και εμφανίζεται πιο συχνά σε ασθενείς με σκούρους φωτότυπους. Για το λόγο αυτόν συνιστάται η στενή κλινική και εργαστηριακή παρακολούθηση αυτών των ασθενών.

ΥΠΕΥΘΥΝΟΣ ΑΜΗΛΟΓΡΑΦΙΑΣ

Γούλα Μαρία
drmgoula@gmail.com

ΕΙΣΑΓΩΓΗ

Ο σκληρός και ατροφικός λειχήνας είναι μία φλεγμονώδης δερματοπάθεια αγνώστου αιτιολογίας, που προσβάλλει συνήθως τη γεννητική περιοχή και ενίοτε δίνει εξωγεννητικές εντοπίσεις. Σπανιότερα, μπορεί να παρατηρηθεί συνύπαρξη σκληρού και ατροφικού λειχήνα με Morphea στον ίδιο ασθενή.

Σκοπός αυτής της εργασίας είναι να παρουσιάσουμε τρία περιστατικά ασθενών, που προσήλθαν στα τακτικά εξωτερικά ιατρεία του Νοσοκομείου μας.

ΥΛΙΚΟ ΚΑΙ ΜΕΘΟΔΟΣ

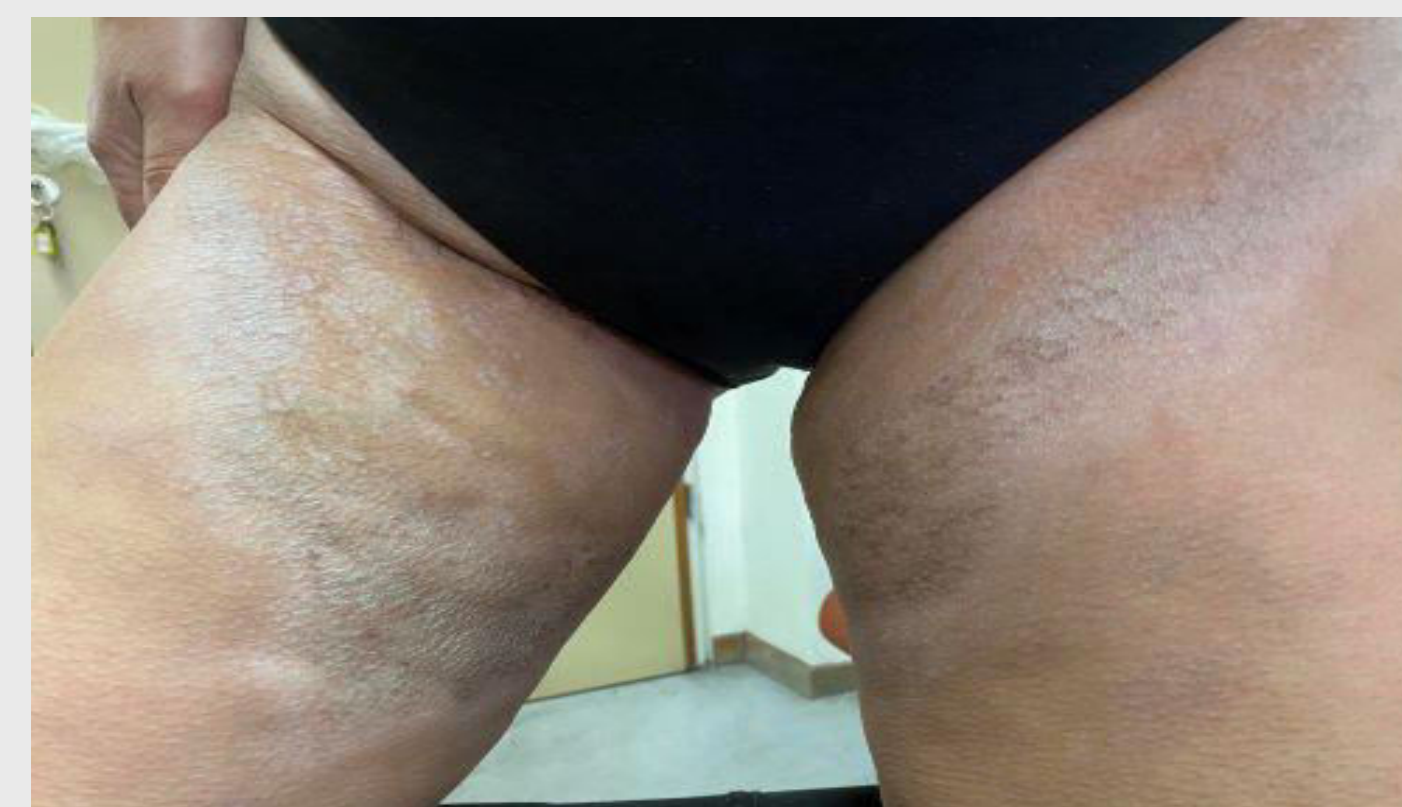Το πρώτο περιστατικό αφορά σε γυναίκα 53 ετών με ιστορικό πολλαπλών, ασυμπτωματικών, γκριζόφαιων, σκληρών πλακών εντοπιζόμενων κυρίως σε μαστούς, άνω ράχη και άκρα από διετίας. Η ασθενής είναι φωτότυπος IV. Παρατηρήθηκε, επίσης, το χαρακτηριστικό σημείο "salt-and-pepper", δηλαδή περιοχές υπερμελάγχρωσης εναλλασσόμενες με περιοχές υπομελάγχρωσης. Οι βλάβες των άκρων είχαν γραμμοειδή κατανομή κατά μήκος των γραμμών του Blaschko. (Εικόνα 1)

Δεν παρατηρήθηκε σκληροδακτυλία, φαινόμενο Raynaud ή άλλα ευρήματα συστηματικής προσβολής.

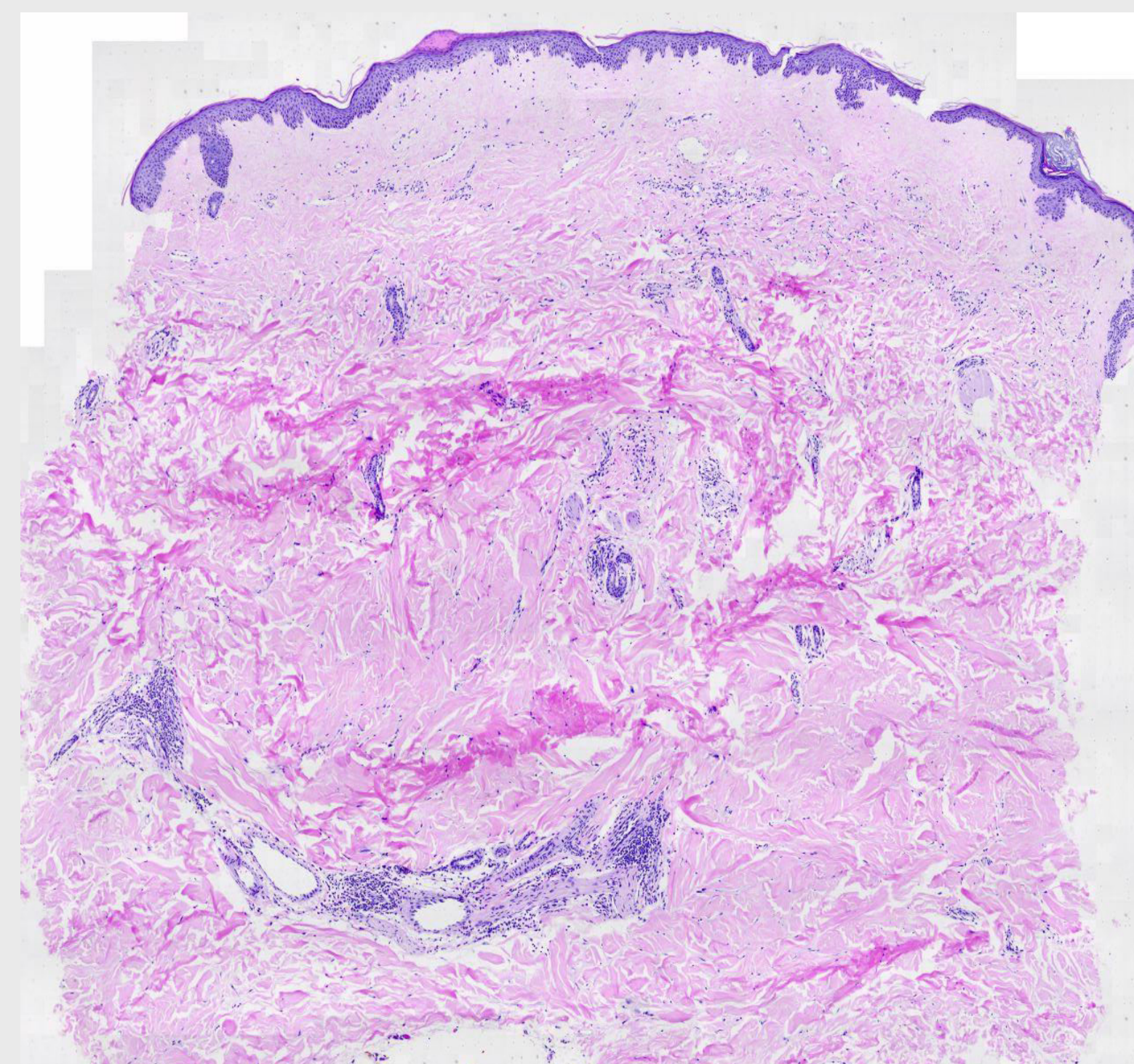
Το δεύτερο περιστατικό αφορά σε γυναίκα 57 χρονών με ιστορικό έκθυσης μικρού μεγέθους, υπομελαγχρωματικών, σκληρής σύστασης πλακών στον κορμό, κυρίως υπομαζικά και στα άκρα από έτους.

ΥΛΙΚΟ ΚΑΙ ΜΕΘΟΔΟΣ συν.

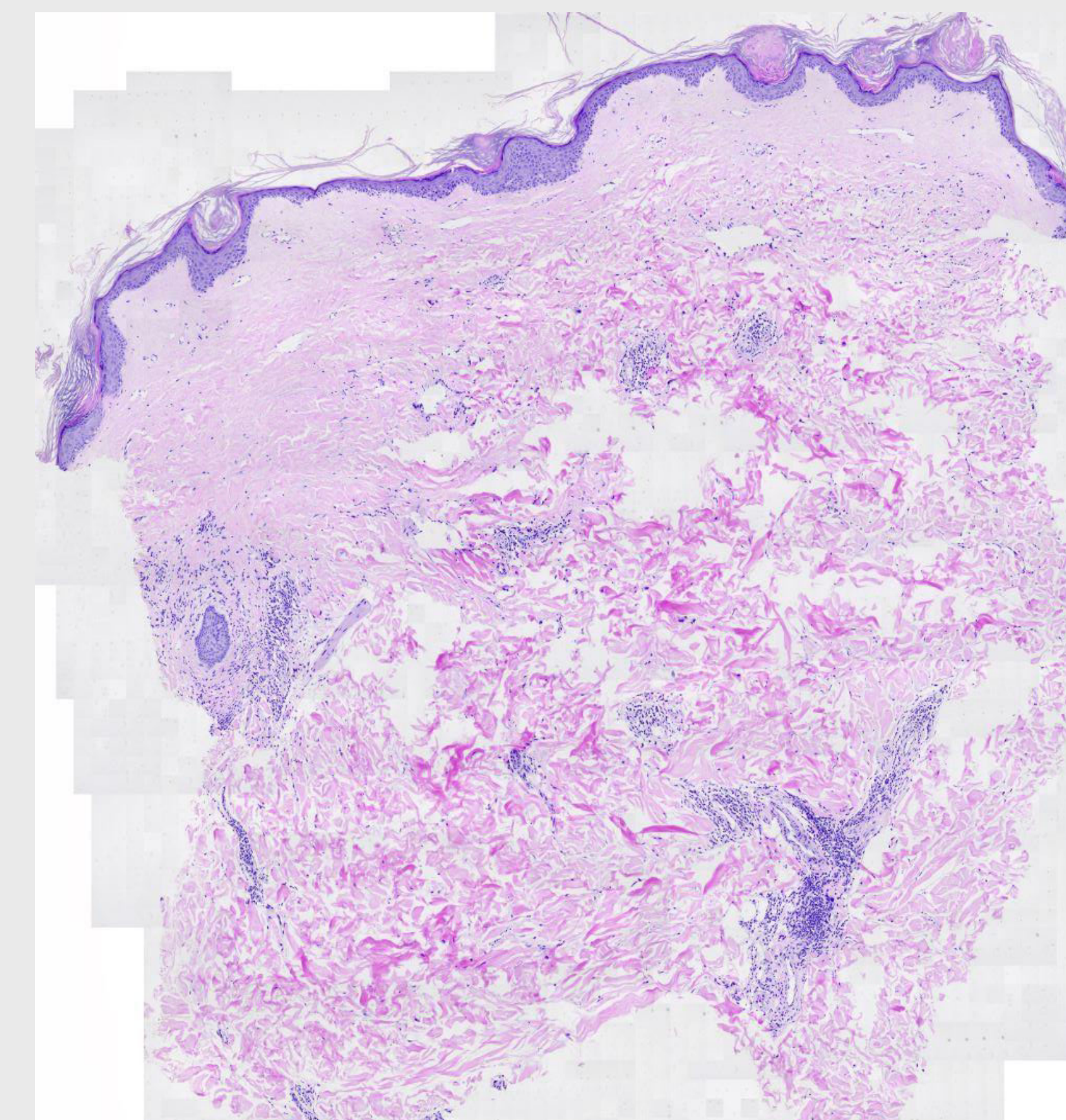
Το τρίτο περιστατικό αφορά σε γυναίκα 65 ετών με ιστορικό σκληρού και ατροφικού λειχήνα έξω γεννητικών οργάνων από τριετίας και πρόσφατη έκθυση εξανθήματος αποτελούμενου από σκληρές, ερυθματώδεις πλάκες στην πρόσθια κοιλιακή χώρα και ατροφική υπομελαγχρωματική πλάκα στο δεξιό μαστό.



Εικόνα 1: Γραμμοειδής κατανομή κατά μήκος των γραμμών του Blaschko.



Εικόνα 2: Ιστοπαθολογικό παρασκεύασμα από τον κορμό της πρώτης ασθενούς. Χρώση Η/Ε, Ευρήματα συμβατά με σκληροδερμία.



Εικόνα 3: Ιστοπαθολογικό παρασκεύασμα από την αρ. υπομαζική πτυχή της τρίτης ασθενούς. Χρώση Η/Ε. Ευρήματα συμβατά με σκληρό και ατροφικό λειχήνα.

ΑΠΟΤΕΛΕΣΜΑΤΑ

Τα κλινικά και ιστολογικά ευρήματα ήταν συμβατά με το Σύνδρομο Επικάλυψης Σκληρού και Ατροφικού λειχήνα με Morphea. Η ιστοπαθολογική εξέταση δερματικής βλάβης κορμού, και στις τρεις περιπτώσεις, έδειξε ατροφικές αλλοιώσεις στην επιδερμίδα, οίδημα και ομογενοποίηση με υαλοειδοποίηση των κολλαγόνων ινών και κατά τόπους διευρυσμένες και πεπαχυμένες κολλαγόνες ίνες στο χόριο. (Εικόνα 2, 3)

Ο αιματολογικός, βιοχημικός και ανοσολογικός εργαστηριακός έλεγχος ήταν φυσιολογικός. Οι ασθενείς μας τέθηκαν σε αγωγή με 15 mg Methotrexate εβδομαδιαίως.

ΣΥΜΠΕΡΑΣΜΑΤΑ

Ο σκληρός και ατροφικός λειχήνας και η Morphea είναι δύο νοσήματα που παρουσιάζουν κλινικές και ιστοπαθολογικές ομοιότητες, ενώ σπάνιες είναι οι περιπτώσεις συνύπαρξης των δύο νοσημάτων στον ίδιο ασθενή. Συχνότερα, πρόκειται για γυναίκες με γενικευμένες βλάβες Morphea.

Επιπρόσθετα, το σημείο "salt-and-pepper", που χαρακτηρίζεται από αποχρωματισμό που ομοιάζει με λεύκη, με διατήρηση της περιθυλακικής μελάγχρωσης, θεωρείται ένα από τα πρώιμα κλινικά ευρήματα της συστηματικής σκληροδερμίας και και εμφανίζεται πιο συχνά σε ασθενείς με σκούρους φωτότυπους.

Για τον λόγο αυτό, συνιστάται η στενή κλινική και εργαστηριακή παρακολούθηση αυτών των ασθενών.

ΒΙΒΛΙΟΓΡΑΦΙΑ

1. Singh A, Ambujam S, Varghese A, Vishranth SP, Sadanandan N. Salt-and-pepper Appearance: A Cutaneous Clue for the Diagnosis of Systemic Sclerosis. Indian J Dermatol. 2012;57(5):412-413. doi: 10.4103/0019-5154.100512.
2. Gouda W, et al. Case Report: Can Salt-& Pepper Skin Mean Systemic Sclerosis? The rheumatologist. 2019;7(17).