

Αφιερωμένο στη μνήμη του εκλιπόντος Αντιπροέδρου της ΕΔΑΕ, **Γεώργιου Κοντοχριστόπουλου**



**18<sup>ο</sup>** ΠΑΝΕΛΛΗΝΙΟ ΣΥΝΕΔΡΙΟ  
**Δερματολογίας & Αφροδισιολογίας**  
**3-6 Νοεμβρίου 2022** Ξενοδοχείο Athenaeum Intercontinental, **Αθήνα**

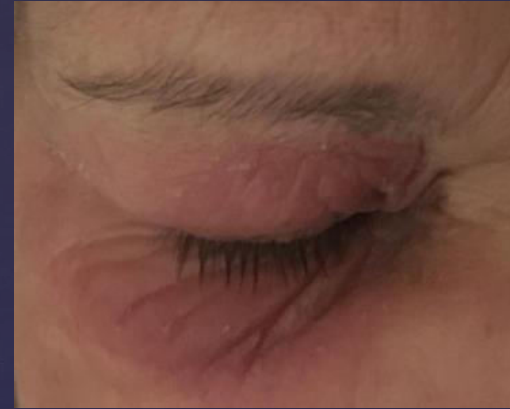

ΠΕΡΙΟΦΘΑΛΜΙΚΟ ΕΡΥΘΗΜΑ ΣΕ ΓΥΝΑΙΚΑ ΥΠΟ ΧΡΟΝΙΟ  
ΠΡΟΓΡΑΜΜΑ ΑΙΜΟΚΑΘΑΡΣΗΣ ΜΕ ΔΥΣΑΝΕΞΙΑ ΣΕ ΓΛΟΥΤΕΝΗ  
ΚΑΙ ΛΑΚΤΟΖΗ

ΚΑΡΑΦΟΥΛΙΔΗΣ ΔΗΜΗΤΡΙΟΣ  
ΔΕΡΜΑΤΟΛΟΓΟΣ- ΑΦΡΟΔΙΣΙΟΛΟΓΟΣ  
MD/MSc

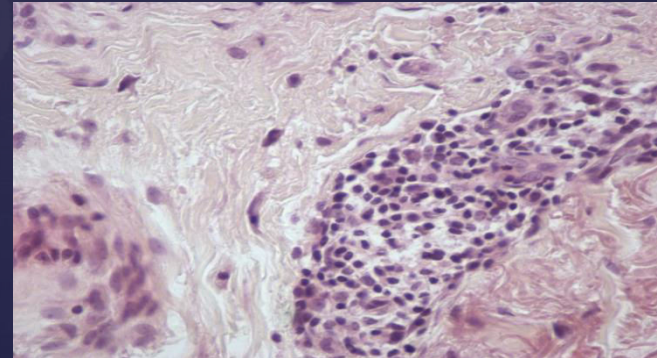
DERMAFRESH  
CLINIC

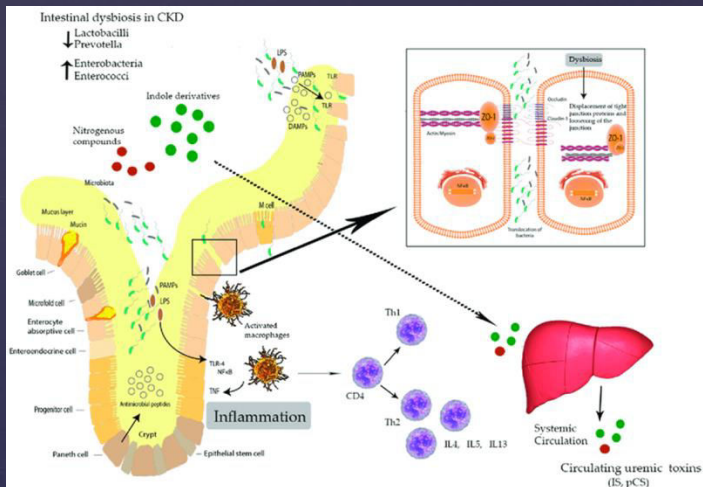
Γυναίκα 60 ετών με ιστορικό νεφρικής ανεπάρκειας σταδίου V υπό χρόνια τρισεβδομαδιαίο πρόγραμμα αιμοκάθαρσης (ΧΠΑ) παρουσίαζε περιοδικά κάθε 40 ημέρες ένα τυχαίο εξάνθημα βλεφάρων με συνύπαρξη οιδήματος περιοφθαλμικά, έκζεμα και κνησμό). Πρόκειται για γυναίκα με ατομικό ιστορικό αυτοσωμικής επικρατούσας πολυκυστικής νόσου νεφρών και ένταξή της σε ΧΠΑ σε ηλικία 56 ετών. Υπεβλήθη σε μεταμόσχευση νεφρού από αποβιώσαντα δότη, ένα χρόνο μετά όμως επανεπτάχθηκε σε ΧΠΑ.



Για τη διερεύνηση αυτής της ασυνήθιστης κλινικής εικόνας του περιοδικού περιοφθαλμικού ερυθήματος πραγματοποιήθηκε βιοψία δέρματος και πλήρης ανοσοπαθολογικός έλεγχος.

- Αρχικά, εφαρμόστηκε αγωγή τοπικά με αντιφλεγμονώδη και δευτερευόντως σε τοπική χρήση ανοσοκατασταλτικών, χωρίς βελτίωση.
- Με την ολοκλήρωση του ανοσολογικού ελέγχου και το πόρισμα της ιστοπαθολογικής έκθεσης, προτάθηκε δίαιτα χωρίς **λακτόζη** και **γλουτένη**. Αυτή η προσέγγιση οδήγησε σε αποδρομή της κλινικής εικόνας καθώς και σε μη επανεμφάνισή της.





Οι ασθενείς σε τελικό στάδιο νεφρικής ανεπάρκειας χαρακτηρίζονται από ουραιμία που μπορεί να προκαλέσει διαταραχές του ανοσοποιητικού συστήματος και πιθανά του μικροβιώματος του εντέρου.

Αυτό πρέπει να λαμβάνεται υπόψιν σε κάθε διαταραχή που μπορεί να εμφανίσουν, που συχνά εκδηλώνεται σαν εκτροπή του ανοσολογικού συστήματος.

Διατροφή πλούσια σε προβιοτικά, χωρίς πιθανούς ανοσογόνους παράγοντες (γλουτένη, λακτόζη κτλ), έχει φανεί να έχει ευεργετικά αποτελέσματα.

ΕΥΧΑΡΙΣΤΩ