

**Βλάβες Πολύμορφου
Ερυθήματος σε ασθενή με
Υποξύ Δερματικό
Ερυθηματώδη Λύκο**



Αδάμου Ερασμία, Πολίτου Μαρία, Ευαγγελόπουλος
Απόστολος, Παπουτσάκη Μαρίνα, Κοτίτσας
Παναγιώτης, Γρηγορίου Σταμάτης, Στρατηγός
Αλέξανδρος

Αφιερωμένο στη μνήμη του εκλιπόντος Αντιπροέδρου της ΕΔΑΕ, **Γεώργιου Κοντοχριστόπουλου**

18^ο ΠΑΝΕΛΛΗΝΙΟ ΣΥΝΕΔΡΙΟ

Δερματολογίας & Αφροδισιολογίας

3-6 Νοεμβρίου 2022 Ξενοδοχείο Athenaeum Intercontinental, **Αθήνα**



Εισαγωγή-Σκοπός

Το σύνδρομο Rowell αποτελεί μια σπάνια δερματοπάθεια που περιλαμβάνει συνύπαρξη βλαβών ερυθρηματώδους λύκου (ΕΛ) και πολύμορφου ερυθήματος (ΠΕ).

Η ύπαρξη του συνδρόμου Rowell αμφισβητείται και αναφέρεται ότι συνύπαρξη μεταξύ ΕΛ και ΠΕ πρέπει να θεωρείται μια απλή σύμπτωση, που δε δικαιολογεί τη διατύπωση ξεχωριστού συνδρόμου.

Στη βιβλιογραφία υπάρχουν 4 περιστατικά που η έκθυση ΠΕ σε ασθενείς με ΕΛ εμφανίστηκε μετά τη λήψη υδροξυχλωροκίνης.

Θα παρουσιαστεί μια ανάλογη 5^η περίπτωση.

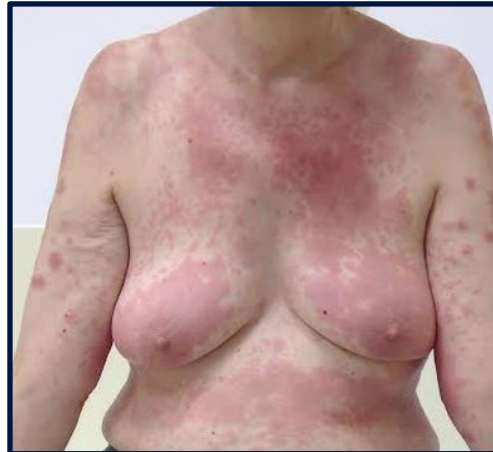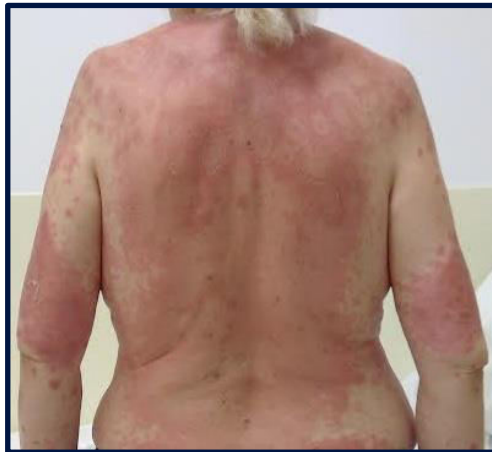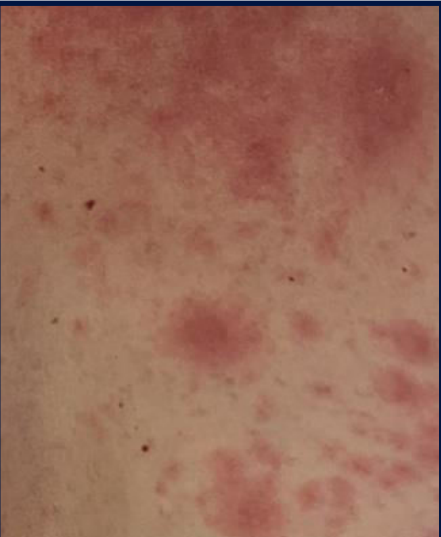Υλικό-Μέθοδος

Γυναίκα 63 ετών με ιστορικό οπτικής νευρομυελίτιδας (NMOSD) από διέτιας, υπό αγωγή με ριτουξιμάμπη, προσέρχεται με συμμετρικό γενικευμένο εξάνθημα, με μεσοδιάστημα ενός μηνός από την τελευταία έγχυση.

Εμφάνισε δακτυλιοειδείς και πολυκυκλικές βλάβες στη ράχη και ερυθρηματολεπιδώδεις πλάκες με περιφερική υπερμελάγχρωση και κεντρικό αποχρωματισμό σε ράχη και άνω-κάτω άκρα. Οι βλάβες ταυτοποιήθηκαν με βιοψία ως αλλοιώσεις υποξέως δερματικού ερυθρηματώδους λύκου (ΥΔΕΛ). Χορηγήθηκε αγωγή με υδροξυχλωροκίνη 400mg και μεθυλπρεδνιζολόνη 32mg ημερησίως. Δύο εβδομάδες μετά παρατηρήθηκε έκθυση εξανθήματος διαφορετικής μορφολογίας. Πρόκειται για συμμετρικό κηλιδοβλατιδώδες εξάνθημα συρρέον σε πλάκες σε κορμό, γλουτούς, άνω-κάτω άκρα και παλάμες.

Υπήρχαν βλάβες δίκην στόχου, μερικές εκ των οποίων έφεραν πομφόλυγες. Διενεργήθηκε 2^η βιοψία με ιστολογικά ευρήματα υπέρ πολύμορφου ερυθήματος. Έγινε διακοπή υδροξυχλωροκίνης και έναρξη πρεδνιζολόνης 60mg ημερησίως με σταδιακό tapering. Επιτεύχθηκε πλήρης αποδρομή βλαβών εντός 3 εβδομάδων, καταλείποντας μεταφλεγμονώδη μελάγχρωση.

Εικόνες



Εικόνες 1,2,3. Κλινική εικόνα

Αφιερωμένο στη μνήμη του εκλιπόντος Αντιπροέδρου της ΕΔΑΕ, **Γεώργιου Κοντοχριστόπουλου**

18^ο ΠΑΝΕΛΛΗΝΙΟ ΣΥΝΕΔΡΙΟ

Δερματολογίας & Αφροδισιολογίας

3-6 Νοεμβρίου 2022 Ξενοδοχείο Athenaeum Intercontinental, **Αθήνα**



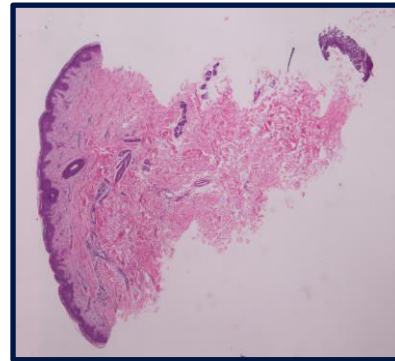
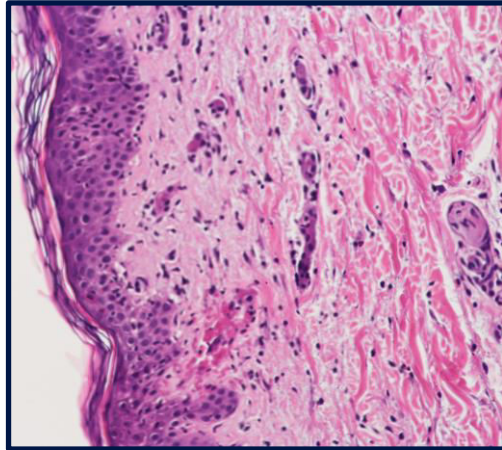
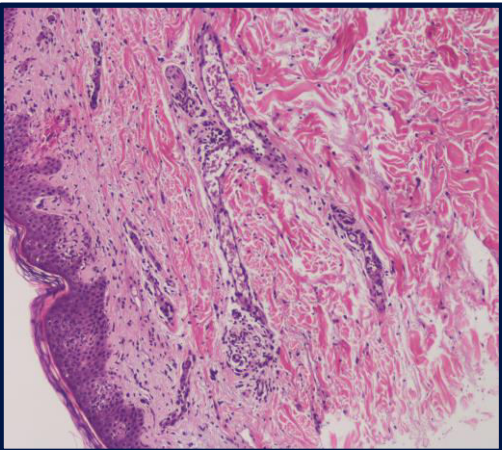
Αποτελέσματα

Οι δύο βιοψίες παρουσιάζουν παρόμοια ευρήματα, επιβεβαιώνοντας τη δυσκολία ιστοπαθολογικής διαφοροποίησης του ΥΔΕΛ και ΠΕ. Συγκεκριμένα, εκφύλιση της βασικής στοιβάδας, φλεγμονώδης διήθηση χορίου και εναπόθεση βλέννης μεταξύ των κολλαγόνων ινών.

Εκ του εργαστηριακού ελέγχου ανευρέθηκαν θετικά Anti-SSA, Anti-SSB και θετικά ANA(1/640), με έμμεσο ανοσοφθορισμό.

Λοιπός ανοσολογικός έλεγχος αρνητικός.

Εικόνες



Εικόνες 4,5,6. Ιστολογική εικόνα

Συμπέρασμα

Παρόλο που δεν μπορούμε να αποκλείσουμε τη διάγνωση συνδρόμου Rowell, είναι πιθανή η τυχαία συνύπαρξη ΥΔΕΛ και ΠΕ.

Εμπλέκεται φαρμακευτικός παράγοντας, που περιπλέκει τη διάγνωση.

Η υδροξυχλωροκίνη είναι πιθανή αιτία έκθυσης του ΠΕ.

Αυτή η 5^η περίπτωση υπογραμμίζει τη δυσκολία διάγνωσης κηλιδοβλατιδώδους/ φυσαλιδώδους εξανθήματος σε ασθενείς με ΥΔΕΛ.

Η κοινή ιστολογική εικόνα των δύο οντοτήτων (ΥΔΕΛ και ΠΕ) σε συνδυασμό με την ταυτόχρονη εμπλοκή εξωτερικών παραγόντων (φαρμακευτική ουσία) δυσχεραίνουν την διαφοροδιάγνωση.

Βιβλιογραφία

1. Katerina D, Pollozhani N, Gorgi G, Oliver G, Osmani B (2014) Erythema multiforme-like skin lesions in a patient with systemic lupus erythematosus. *Glob Dermatol*, 1: DOI: 10.15761/GOD.1000105
2. Koumaki D, Koumaki V, Bertias G, Boumpouheropoulos S, Katoulis A, Stefanidou M, Miaris O, Evangelou G, Zografaki K, Krueger-Krasagakis SE, Krasagakis K. Hydroxychloroquine-induced erythema multiforme. *Clin Case Rep*. 2020 Jan 22;8(3):578-579. doi: 10.1002/ccr3.2648. PMID: 32185066; PMCID: PMC7069841.
3. Singh S, Sheffield S, Chowdhury N, Nuthulaganti S, Vaghaiwalla Z, Ramsubeik K. Utilization of Rituximab for Refractory Rowell Syndrome. *Case Rep Rheumatol*. 2021 Jul 29;2021:2727382. doi: 10.1155/2021/2727382. PMID: 34367710; PMCID: PMC8342167
4. Abou Assalie N, Durcan R, Durcan L, Petri MA. Hydroxychloroquine-Induced Erythema Multiforme. *J Clin Rheumatol*. 2017 Mar;23(2):127-128. doi: 10.1097/RHU.0000000000000417. PMID: 28099213; PMCID: PMC5321779.

Αφιερωμένο στη μνήμη του εκλιπόντος Αντιπροέδρου της ΕΔΑΕ, **Γεώργιου Κοντοχριστόπουλου**

18^ο ΠΑΝΕΛΛΗΝΙΟ ΣΥΝΕΔΡΙΟ
Δερματολογίας & Αφροδισιολογίας
3-6 Νοεμβρίου 2022 Ξενοδοχείο Athenaeum Intercontinental, **Αθήνα**

