

**ΕΝΔΟΕΠΙΘΗΛΙΑΚΕΣ ΝΕΟΠΛΑΣΙΕΣ ΚΑΙ
ΔΙΗΘΗΤΙΚΟ ΚΑΡΚΙΝΩΜΑ ΑΙΔΟΙΟΥ ΣΕ ΕΔΑΦΟΣ
4ΕΤΟΥΣ ΗΡΝ ΛΟΙΜΩΞΗΣ ΣΕ ΝΕΑΡΗ ΑΣΘΕΝΗ ΜΕ
ΛΕΜΦΩΜΑ ΗΟDΓΚΙΝ ΥΠΟ ΧΗΜΕΙΟΘΕΡΑΠΕΙΑ**

Κουρουκλίδου Αλεξάνδρα¹, Δημητριάδης Ιωάννης²

1. Επιμελήτρια Β' Δερματολόγος - Αφροδισιολόγος Γ.Ν.Θ. Γ. Παπανικολάου

2. Επιμελητής Α' Παθολογοανατόμος Γ.Ν.Θ. Γ. Παπανικολάου

**18^ο Πανελλήνιο Συνέδριο
Δερματολογίας- Αφροδισιολογίας 2022**

HPV + ΑΝΟΣΟΚΑΤΑΣΤΟΛΗ

01

Γυναίκα 38 ετών με Hodgkin Lymphoma υπό χημειοθεραπεία προσήλθε για μυρμηκιδώδεις βλάβες αιδοίου.

Η δερματολογική εκτίμηση επέδειξε οξυτενή κονδυλώματα (5) αιδοίου , τα οποία αντιμετωπίστηκαν επιτυχώς με κρυοθεραπεία κατόπιν βιοψίας , λόγω δυσπιστίας της ασθενούς. Η ιστολογική έδειξε: **Οξυτενή Κονδυλώματα (Ο.Κ.).**

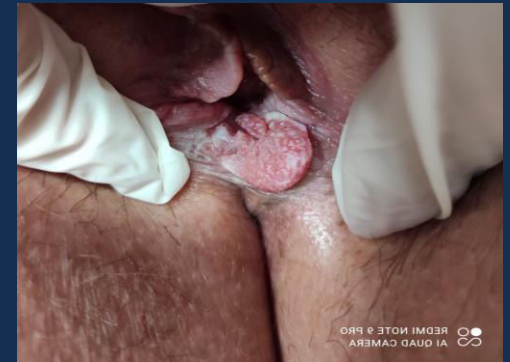02

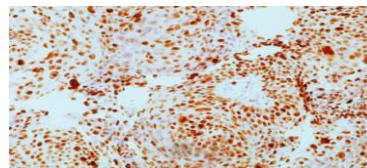
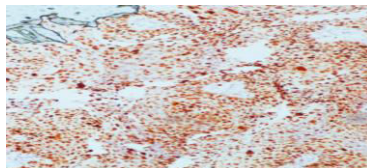
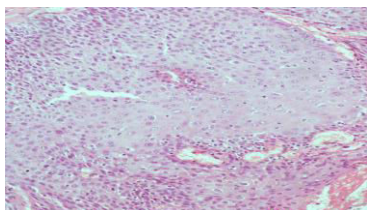
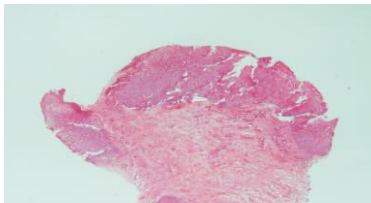
- Συχνές υποτροπές αντιμετωπίστηκαν με **κρυοθεραπεία**. Δεν έγινε θεραπεία πεδίου με κρέμα ιμικουιμόδης λόγω επιφύλαξης του αιματολόγου ιατρού της.
- Στο διάστημα αυτό ζητήθηκε **γυναικολογική εκτίμηση**, η οποία δεν ανέδειξε άλλες εστίες HPV λοίμωξης κόλπου –τραχήλου.
- Η ασθενής έλαβε το εννιαδύναμο **εμβόλιο HPV**.

Το τελευταίο έτος λόγω ανθεκτικότητας των βλαβών ελήφθη **βιοψία (1^η)** από την μεγαλύτερη βλάβη με Δ/Δ Ο.Κ., νεοπλασία, η οποία επέδειξε **Ο.Κ. χωρίς στοιχεία κακοήθειας**.

03

Ένα έτος περίπου αργότερα, λόγω πανδημίας Covid, σε νέα εκτίμηση, διαπιστώθηκαν 4 εμμένουσες βλάβες. Η προαναφερθείσα είχε αυξηθεί σε μέγεθος και είχε αλλάξει η κλινική της εικόνα. Διενεργήθηκε **2^η βιοψία**. Πόρισμα : **in situ Ca πλακώδους επιθηλίου**.





- Ο δείκτης κυτταρικού πολλαπλασιασμού Ki-67 εκφράστηκε σε όλο σχεδόν το πάχος του πολύστιβου πλακώδους επιθηλίου.
- Αυξημένη ήταν η έκφραση του p53.
- Ο δείκτης p16 εκφράστηκε αρνητικά

ΕΞΕΛΙΞΗ

Η ασθενής παραπέμφθηκε άμεσα σε γυναικολόγο για **ολική** χειρουργική **εξαίρεση** των επίμονων 4 βλαβών και η ιστολογική εξέταση έδειξε:

Σε **3 βλάβες: ενδοεπιθηλιακές νεοπλασίες**

Σε **1 βλάβη** (προαναφερθείσα): **Διθητικό καρκίνωμα από πλακώδες επιθήλιο**

Όλα σε έδαφος HPV λοίμωξης

ΣΥΜΠΕΡΑΣΜΑΤΑ

- Η **HPV** λοίμωξη σε άτομα με **ανοσοκαταστολή** μπορεί να προκαλέσει **κακοήθειες** σε πολύ **σύντομο** χρονικό **διάστημα**.
- Παρά τις συχνές εκτιμήσεις και τις διαγνωστικές προσεγγίσεις, η **εξέλιξη** μπορεί να αποβεί **δραματική**.
- Όλες οι εμπλεκόμενες ειδικότητες θα πρέπει να βρισκόμαστε σε διαρκή **επαγρύπνηση** και **στενή συνεργασία**.